

# Standpunten van deskundigen



## **Dr. Roberto M. Lang**

Directeur van het Noninvasive Cardiac Imaging Lab  
van de University of Chicago, Chicago, IL, VS

## **Gevolgen van COVID-19 voor het hart**


Dr. Roberto Lang, hoofd van het lab voor niet-invasieve cardiale beeldvorming van de Universiteit van Chicago, deelde zijn standpunt over de gevolgen van COVID-19 voor het hart, en hoe zijn echocardiografielab zich snel heeft aangepast om zorg te bieden aan de uitdagende situatie van deze patiënten.

"We leren steeds meer over de invloed van de presentatie van een patiënt op de verwachte resultaten", zegt Dr. Lang. "De linkerhelft van het hart vormt het primaire aandachtsgebied bij het beoordelen van deze patiënten, maar in het zorgtraject voor patiënten met COVID-19 is het belangrijk om naar beide kanten te kijken. Tools voor het automatisch bepalen van de strain hebben de beoordeling van de rechterventrikelfunctie vereenvoudigd, wat belangrijk is voor hun zorg."

# Gevolgen voor de linkerhelft van het hart

Dr. Lang heeft geconstateerd dat COVID-19 in, naar zijn schatting, 60%-65% van de gevallen een behoorlijk grote impact heeft op de linkerhelft van het hart. De meeste hiervan vallen onder een van deze vier categorieën:

- Hyperdynamische linkerventrikel (LV)-functie
- Regionale wandbeweging die duidt op Takotsubo-achtige cardiomyopathie (CMP)
- Acut myocardinfarct (MI)
- Diffuus hartfalen myocarditis



## Hyperdynamische LV-functie

Hyperdynamische LV-functie kan een stressreactie zijn op een systemische ontstekingsreactie, verhoogde preload als gevolg van vloeistofvervanging, of een afname van LV preload als gevolg van een verminderde perifere vasculaire weerstand. Het gebruik van contrastmiddel kan helpen om de endocardiale grens van deze patiënten af te tekenen wanneer ze technisch moeilijke onderzoeken ondergaan.

## Takotsubocardiomyopathie

Het gebruik van contrastmiddel kan helpen bij het vaststellen van een typische afwijking in de apex met relatief behouden basale functie.

## Acut MI

Een acut MI kan worden veroorzaakt door een cytokinestorm met een verhoogde catecholaminespiegel, microvasculaire disfunctie, ontsteking en/of spasmen van de epicardiale kransslagaders.

### Complicaties bij beeldvorming van COVID-19-patiënten

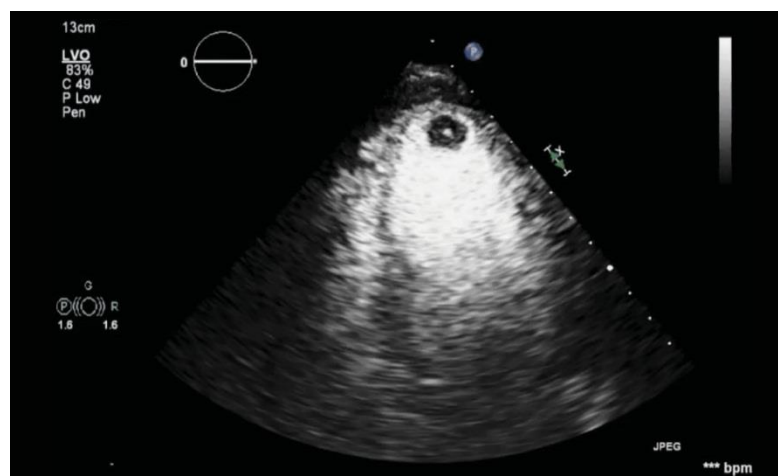
Dr. Lang constateerde dat de linker decubituspositie, die ideaal is voor het scannen van het hart, moeilijk toe te passen is bij patiënten met ernstige luchtwegklachten. Deze patiënten hoesten vaak en moeten rechtop blijven zitten, waardoor het technisch lastig is om de scan te maken. Bovendien kunnen scans worden vastgelegd zonder een ECG zodat de echoscopist zo min mogelijk wordt blootgesteld aan de patiënt met COVID-19.

## Diffuus hartfalen

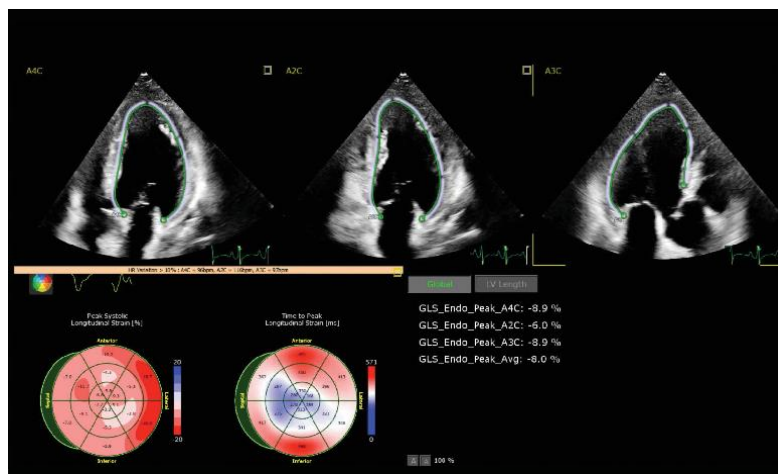
Sommige patiënten vertonen diffuus hartfalen dat gepaard gaat met een matige of ernstige afname van de LVEF (linkerventrikel-ejectiefractie) en algehele longitudinale strain.

## Strain

Het lab heeft strain-onderzoek gedaan bij COVID-19-patiënten met behulp van AutoStrain LV. Dit bleek nauw te correleren met een echo in twee vlakken van de LVEF. Echografen verwerven de beelden en gaan vervolgens terug naar het echolab om snel de strain te berekenen met behulp van geautomatiseerde tools, waardoor het klinische team mogelijk minder lang wordt blootgesteld aan infectie.



Patiënt met COVID-19 met een verwijd, slecht samentrekkend LV. Contrastmiddel onthulde de aanwezigheid van een grote apicale trombus.



Patiënt met COVID-19 met aanzienlijk verminderde algemene longitudinale LV strain (-8%).

## Samenvatting LV

Dr. Lang zegt: "Er moet meer kennis worden opgedaan over de gevolgen van COVID-19 voor de linkerhelft van het hart. We merken dat COVID-19 de linkerhelft van het hart op verschillende manieren kan aantasten, en we zijn nog lerende hoe de presentatie van de patiënt de uitkomst van de patiënt kan beïnvloeden."

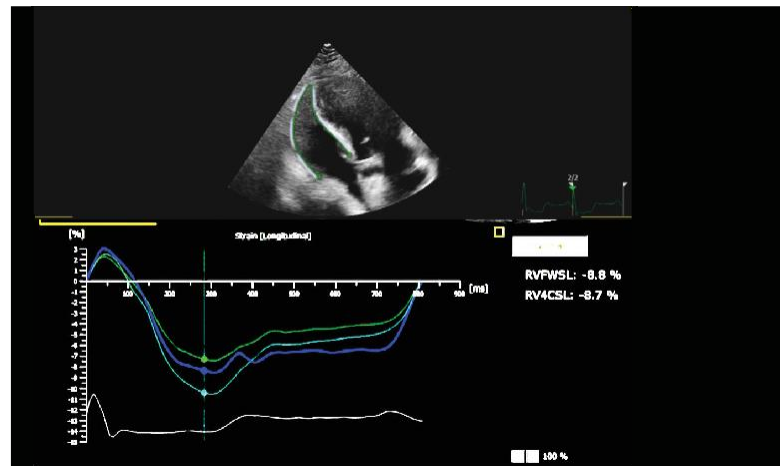
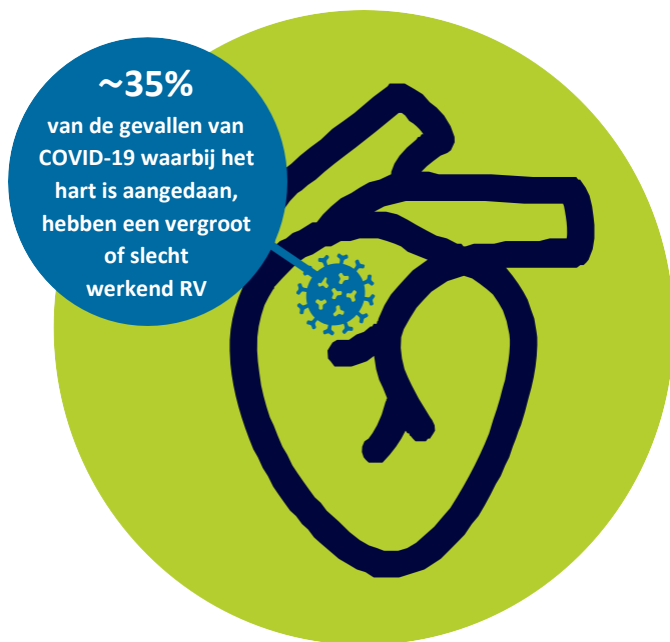Bekijk de video over COVID-19 en de linkerkant van het hart

<https://www.youtube.com/watch?v=wgAlcE17bzg>

# Impact op de rechterhelft van het hart

COVID-19 heeft ook een unieke impact op de rechterhelft van het hart. Dr. Lang zag bij ongeveer 35% van de patiënten dat de rechterkant van het hart vergroot was of niet goed werkte. Dat is niet geheel onverwacht, gezien de impact van COVID-19 op de longen.

Bij beeldvorming van het RV kan het rechterventrikel vergroot zijn en een verminderde systolische functie hebben. Deze morfologische veranderingen worden gezien als secundair aan een verhoogde pulmonale vasculaire weerstand, die kan optreden als gevolg van meerdere oorzaken, zoals hypoxie, pulmonaal vasospasme, hypercapnie, ontsteking, vochtophoping, ongeschikte mechanische beademingsinstellingen en longembolie. Het is niet ongebruikelijk dat deze patiënten een voorgeschiedenis hebben van roken, astma, COPD of slaapapneu.



Patiënt met COVID-19 met een vergroot RV. De strain van de vrije wand van de RV is sterk verminderd (-9%).

## Samenvatting RV

Dr. Lang merkt op dat de strain van de vrije wand van het RV reproduceerbaar kan worden gemeten vanuit RV-gerichte weergaven met behulp van AutoStrain. Bovendien stelt hij voor om de RV-strain bij elke patiënt te beoordelen, omdat TAPSE- en S<sup>1</sup>-metingen misleidend kunnen zijn en onder bepaalde omstandigheden niet goed correleren met MRI-metingen. Dr. Lang citeert gepubliceerde literatuur waarin RV-disfunctie, zoals gemeten aan de hand van de strain van de vrije wand van het RV, wordt geassocieerd met een verhoogde morbiditeit en mortaliteit bij COVID-19.<sup>1,2</sup> Uit een recent onderzoek bleek dat de mortaliteit onder COVID-19-patiënten direct gecorreleerd is aan de mate van afwijking in de strain van de vrije wand van het RV.<sup>3</sup>

**Bekijk de video over COVID-19 en de rechterhelft van het hart**

<https://www.youtube.com/watch?v=JBJEolc33ZY&t=47s>

## Referenties

1. Szekely Y, Lichter Y, Taieb P, et al. Spectrum of cardiac manifestations in COVID-19: a systematic echocardiographic study. *Circulation*. 2020;142(4):342-353. DOI:10.1161/CIRCULATIONAHA.120.047971
2. Argulian E, Sud K, Vogel B, et al. Right ventricular dilation in hospitalized patients with COVID-19 infection. *J Am Coll Cardiol Img*. 2020 Jul 15. DOI:10.1016/j.jcmg.2020.05.010
3. Li Y, Li H, Zhu S, et al. Prognostic value of right ventricular longitudinal strain in patients with COVID-19. *J Am Coll Cardiol Img*. 2020 Jul 29. DOI:10.1016/j.jcmg.2020.04.014

Resultaten van casussen zijn niet voorspellend voor de resultaten van andere casussen. Resultaten bij andere casussen kunnen wisselen.

## Tips voor het beoordelen van het RV

In het algemeen kunnen de systolische prestaties van het RV worden beoordeeld met behulp van TAPSE (tricuspid annular plane systolic excursion) en de van DTI afgeleide laterale systolische snelheid van de klepring van de tricuspidalisklep (S<sup>1</sup>). De afgelopen tijd werd het gebruik van strain-beeldvorming gebruikt als alternatief voor het beoordelen van de RV-functie vanwege de voordelen ervan. Met AutoStrain RV is RV-beeldvorming voor kwantificering van het rechterventrikel eenvoudiger en reproduceerbaar.

© 2020 Koninklijke Philips N.V. Alle rechten voorbehouden.  
Philips behoudt zich te allen tijde het recht voor zonder enige  
voorafgaande mededeling of verplichting wijzigingen aan te  
brengen in de specificaties en/of de levering van een product  
te beëindigen en stelt zich niet aansprakelijk voor welke  
gevolgen dan ook van het gebruik van deze publicatie.  
Handelsmerken zijn het eigendom van Koninklijke Philips N.V.  
of hun desbetreffende eigenaren.



[philips.com](https://www.philips.com)

4522 991 65431 \* DEC 2020